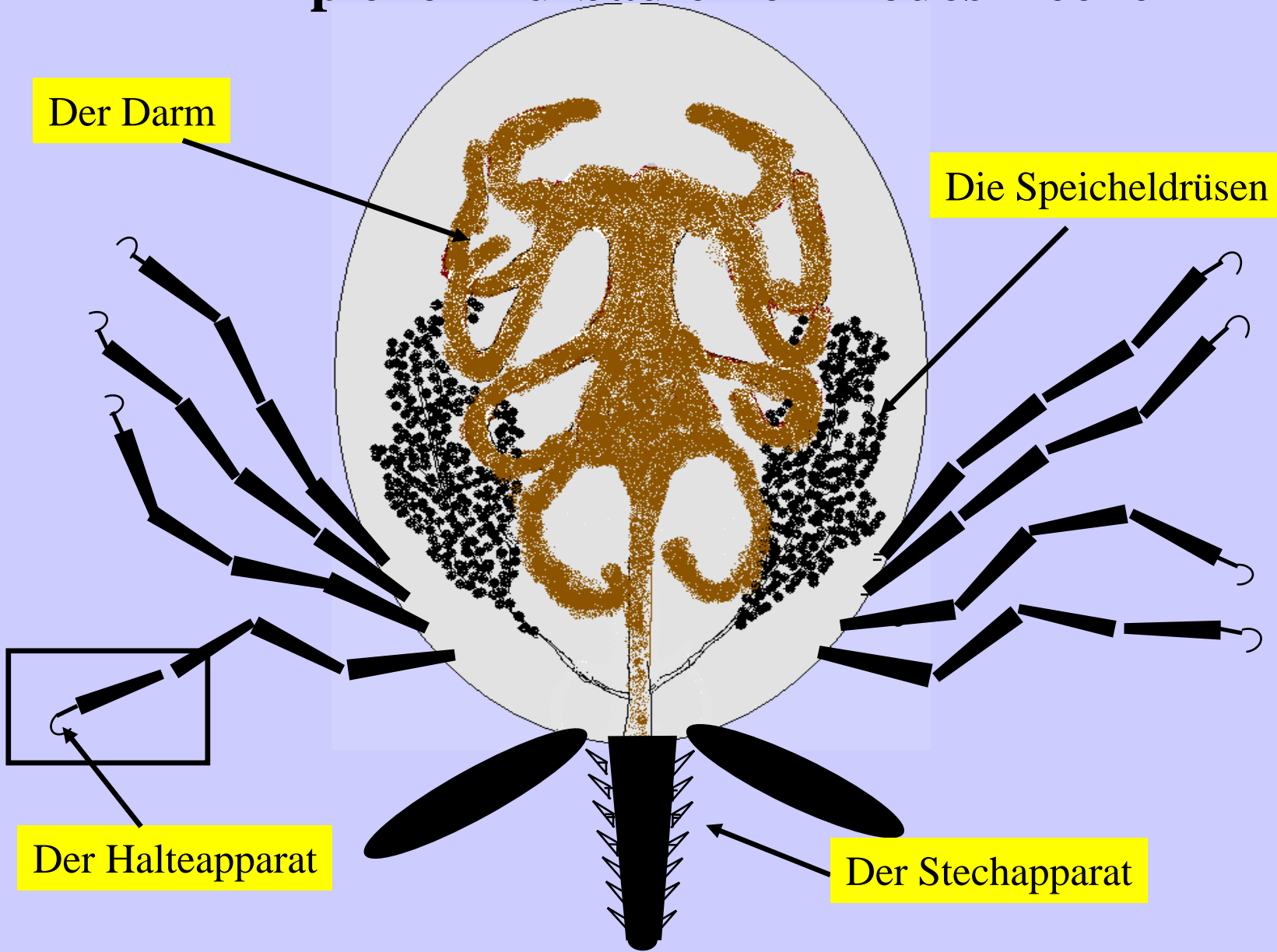
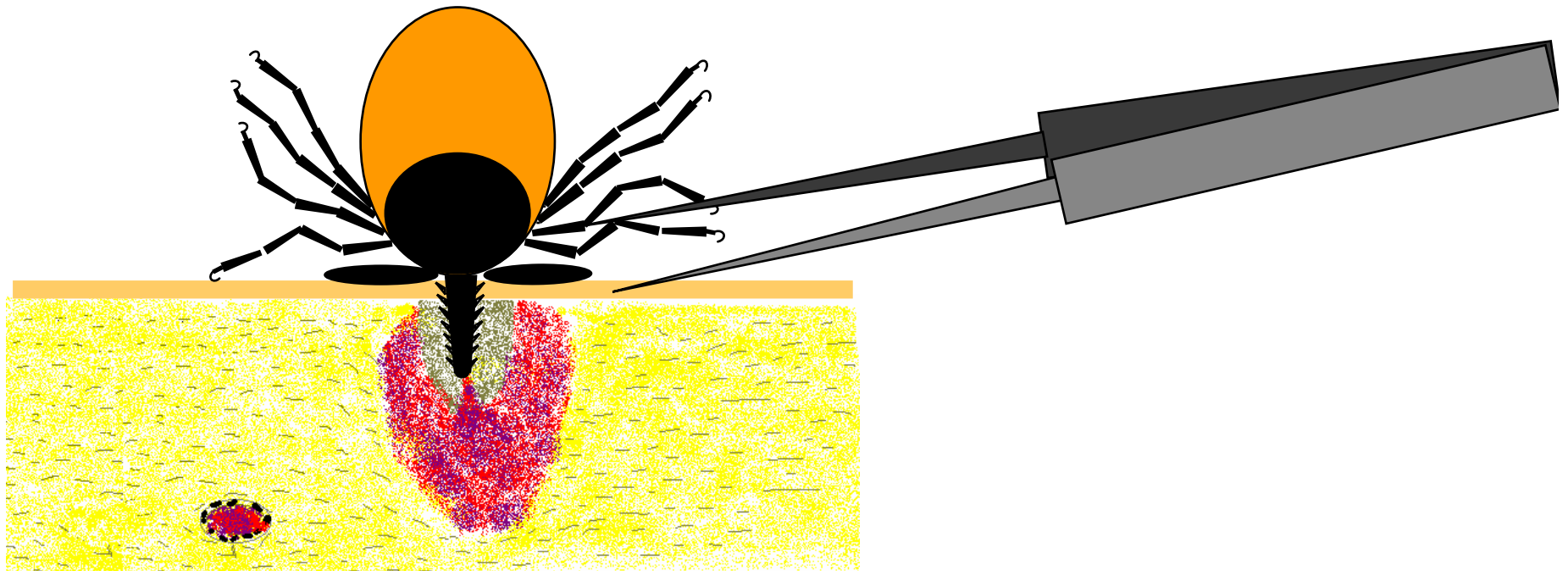


Prinzipieller Aufbau einer Ixodes-Zecke

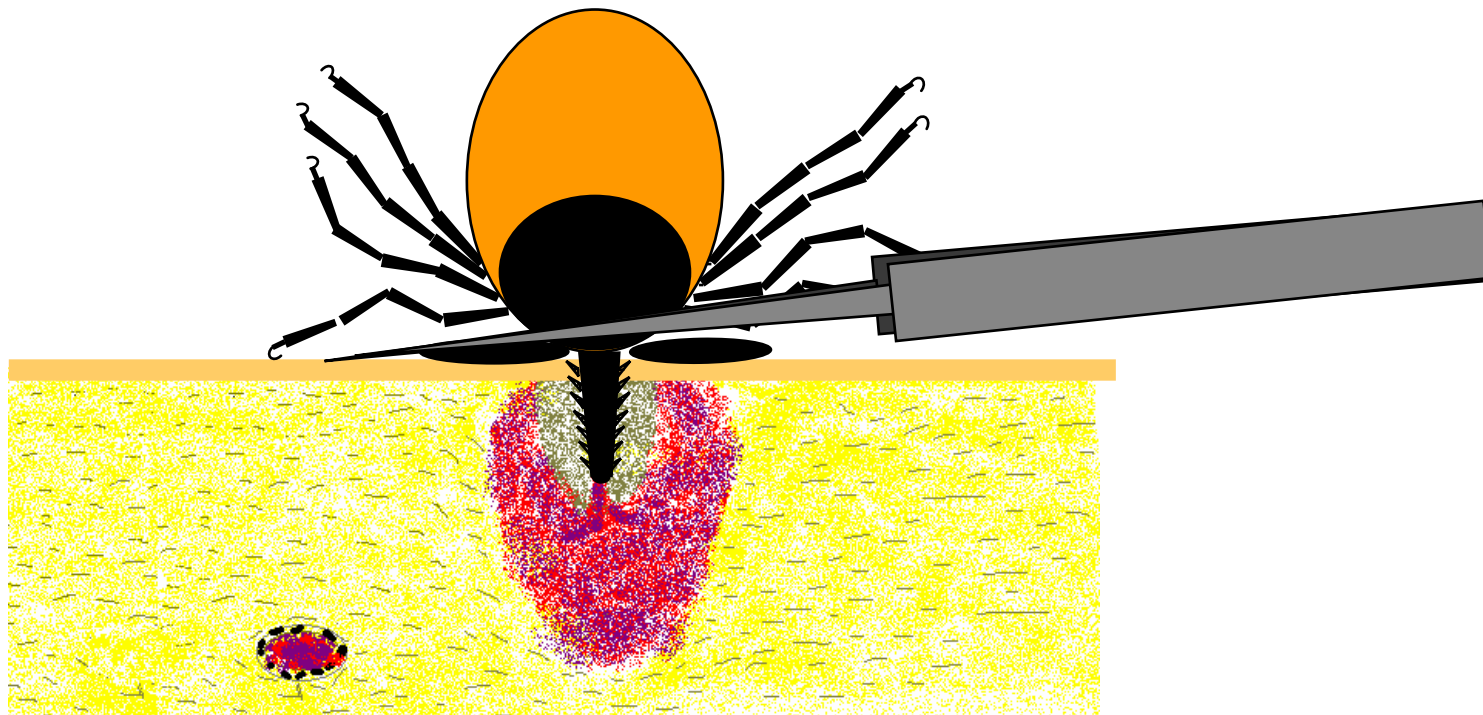


Korrektes Entfernen einer Zecke

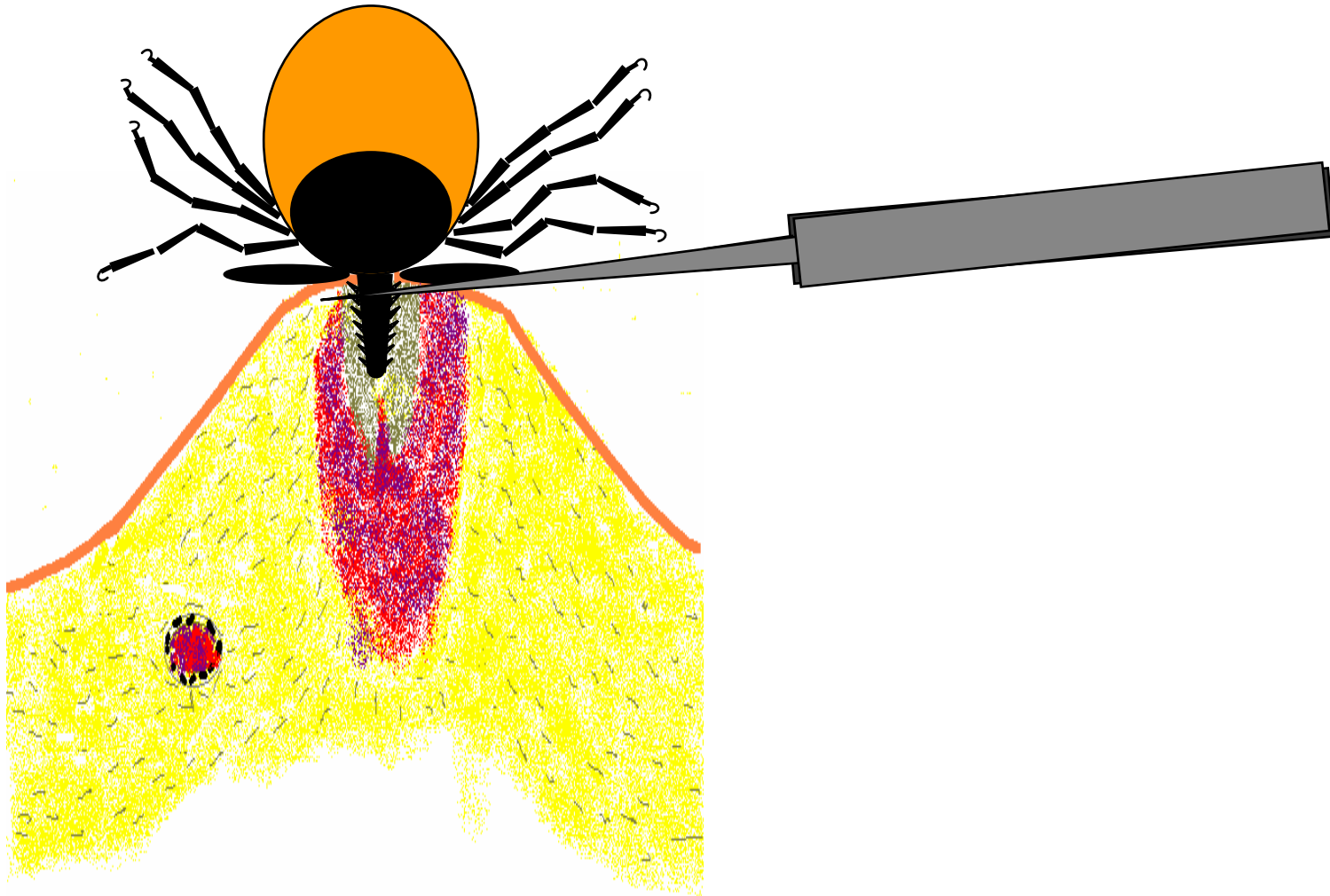
Optimales Werkzeug: Spitze Pinzette oder Zeckenkarte,
ggf. Entfernung mittels der Fingernägel



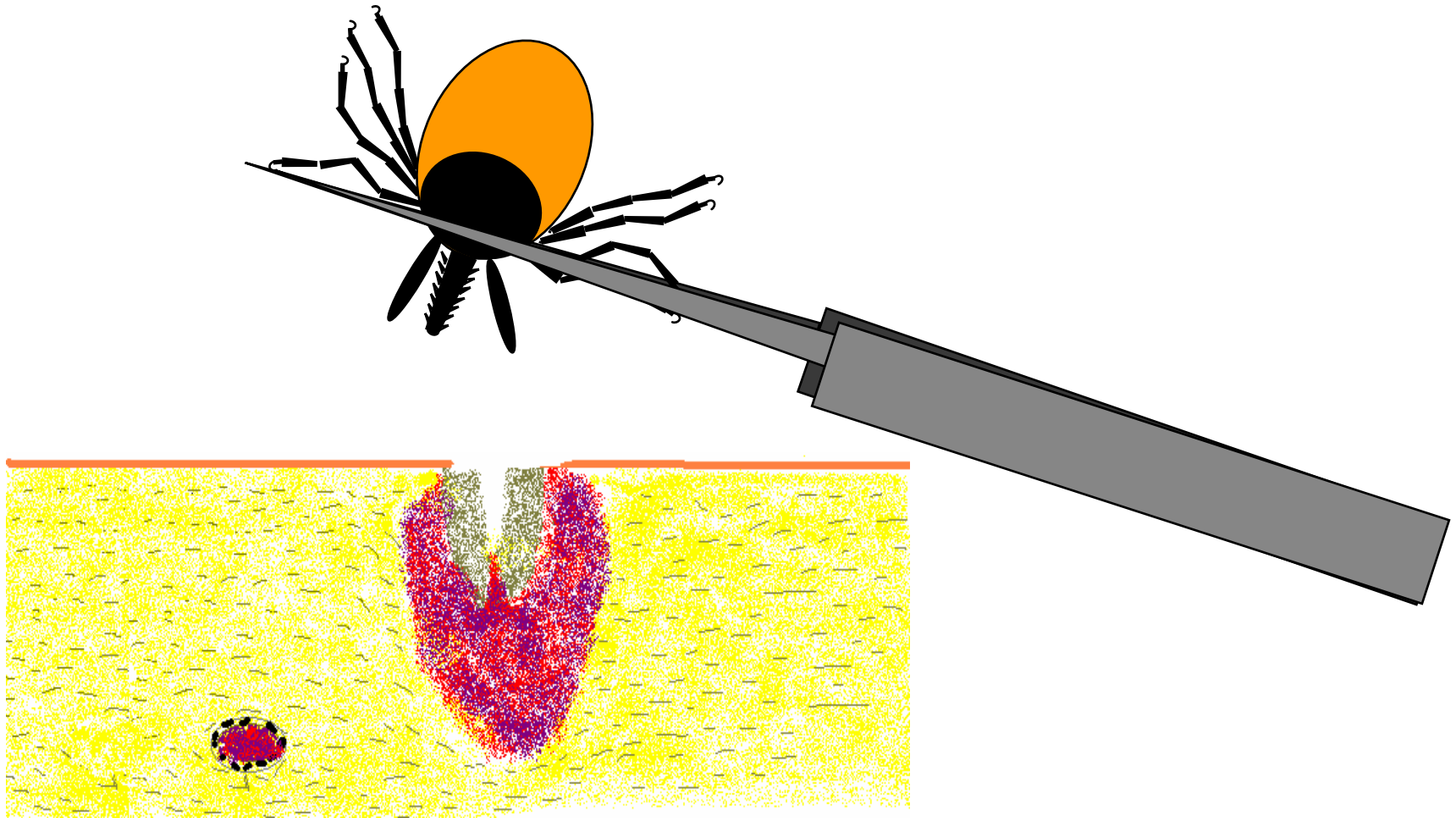
Fassen der Zecke möglichst dicht über der Haut



Zecke dann langsam herausziehen. Etwas hin- und herdrehen, vorsichtig rütteln kann das Herausziehen ggf. erleichtern.



Nach dem Entfernen Einstichstelle desinfizieren und auf Überreste der Zecke untersuchen



Sollten “Zeckenreste” in der Wunde zurückgeblieben sein, handelt es sich um den Stechrüssel (Hypostom) der Zecke, das ggf. chirurgisch (z.B. Luxation mittels Kanüle) entfernt werden kann.

